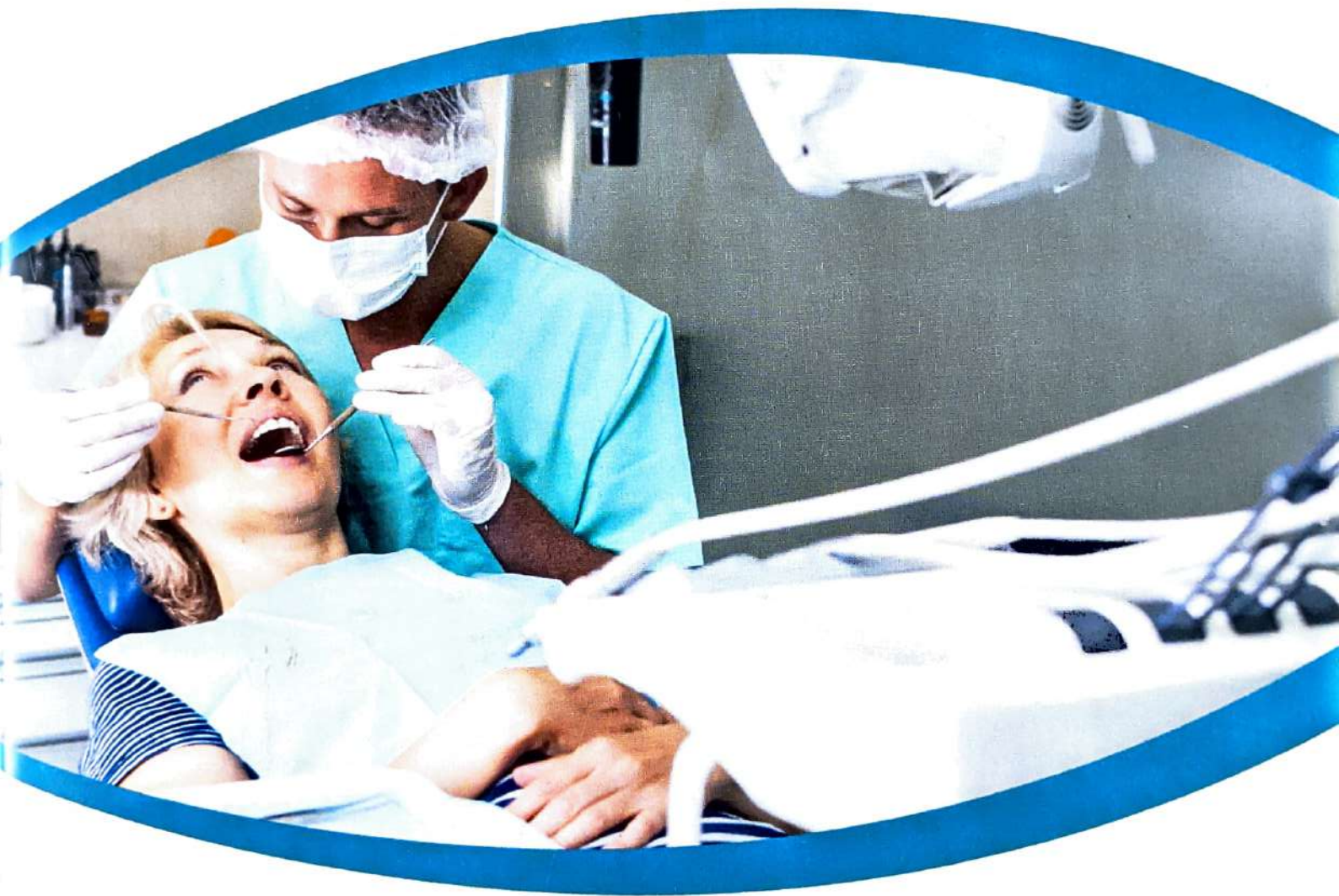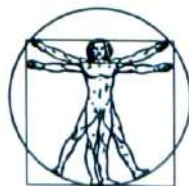


OSSIGENO OZONO TERAPIA IN ODONTOIATRIA

A CURA DI:
Dott. Antonello Pulga, Dott. Piermarco Babando,
Dott. Girolamo Donati



*HA COLLABORATO
PROF. MARIANNO FRANZINI*



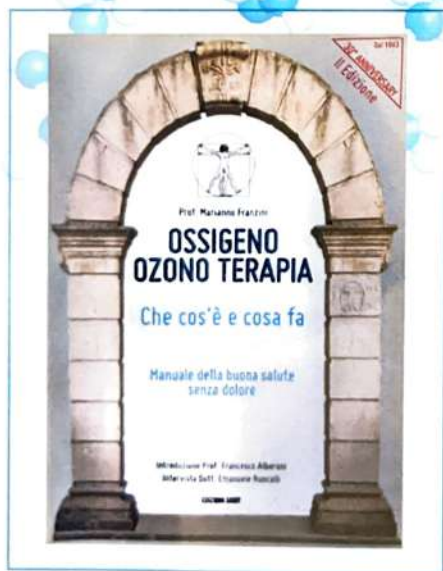SOCIETÀ SCIENTIFICA INTERNAZIONALE
DI OSSIGENO OZONO TERAPIA

DOVE RIVOLGERSI?

Consultare il sito www.ossigenoozono.it
per i centri di ozonoterapia **certificati SIOOT**

*"Qualunque dolore,
sofferenza o malattia,
è causato da un'insufficiente
ossigenazione a livello
cellulare"*

frase tratta da



"Ossigeno Ozono Terapia - Che cos'è e cosa fa"
Autore: Prof. Marianno Franzini
Edizione SIOOT

COS'È L'OZONO?

L'ozono è un gas che, attentamente dosato, è un medicamento naturale privo di controindicazioni. È una fra le molecole più studiate, sia in campo medico che industriale. Può essere usato in moltissime attività umane, animali e vegetali per migliorarne la qualità e la salute.

L'ozono è la molecola triatomica dell'ossigeno la cui formula chimica è O₃. È generato da una silenziosa scarica elettrica in un campo alternato di alta tensione (effetto corona). La scarica scinde una parte delle molecole di ossigeno che elettrizzano la zona di scarica. Gli atomi di ossigeno, resi così disponibili, si uniscono con altre molecole di ossigeno a formare ossigeno triatomico, l'ozono. A pressione atmosferica è un gas di colore lievemente blu, dall'odore pungente e percettibile all'olfatto in quantità minima (intorno a 0,05 ppm).

L'ozono è un gas instabile con una emivita di qualche minuto prima di ritrasformarsi in ossigeno, per questo deve essere prodotto al momento dell'uso. Il gas protegge gli abitanti della terra contro le radiazioni dei raggi ultra-violetti ed è uno degli ossidanti più potenti in natura (secondo solo al fluoro). Inoltre è il più efficace battericida e virucida esistente sulla terra e viene usato per distruggere alghe, funghi, pesticidi, metalli pesanti, nitrati, nitriti ecc.

Pur essendo un elemento noto fin dal XVIII secolo, solo dagli anni 90 si è approdati ai suoi più fini meccanismi di azione in campo medico con un ampio successo nell'ossigeno-ozono terapia. Nel Luglio 1996 con Protocollo n. 24482, il Ministero della Sanità ha riconosciuto l'ozono come "Presidio naturale per la sterilizzazione di ambienti". L'industria relativa è infatti cresciuta molto rapidamente soprattutto negli ultimi anni ed in particolare in ambito sanitario (ospedali, case di cura, centri benessere), zootecnico, agroalimentare, militare e civile (sanificazione di abitazioni, uffici e palestre).

L'ozono abbatte totalmente virus, batteri, muffe e spore, inducendo sulla massa delle proteine batteriche un processo di ossidazione catalitica, molto diversa da quella del cloro, che, per altro, risulta essere nocivo all'uomo. Contrariamente al cloro e ai vari cloro derivati, l'ozono agisce sia su batteri, che su virus e spore. L'azione germicida dell'ozono si fonda sulla sua elevata capacità di ossidazione

diretta; grazie a questa proprietà tutte le strutture macro molecolari delle cellule microbiche e non (muffe, funghi, lieviti, alghe, ecc.) vengono profondamente alterate ed inattivate.


Non esiste specie microbica che resista all'azione dell'ozono anche se produce spore o cisti. In ogni caso l'azione germicida è rapida, completa e senza residui secondari apprezzabili. Con l'utilizzo del gas si ottengono eccellenti risultati nella prevenzione della contaminazione idrica da Legionella e da molte altre specie di batteri resistenti al Cloro. L'azione germicida dell'ozono non è influenzata da variazioni del pH così come non è influenzata, se non in scarsa misura, dalla contemporanea presenza di sostanze organiche e inorganiche. Circa l'azione virucida è interessante tenere presente che, con una piccola percentuale di ozono di 0,3 ppm e con un tempo di contatto di circa 4 minuti, il tasso di inattivazione dei virus raggiunge il 99%.

CENNI STORICI

- 1785** Prima menzione dell'ozono in letteratura (fisico Dr. Marun)
- 1840** Dimostrazione dei cambiamenti della molecola di Ossigeno con formazione di ozono
- 1885** Libro "OZONO" (Dr. Schonbein)
- 1950** Uso acqua ozonizzata in campo odontoiatrico (Dr. Fisch)
- 1950** L'Ozonoterapia nella pratica stomatologica (Dr. Ciriello)
- 1959** "Ozonosan" (macchina ozonizzatrice brevettata (Dr. Hansler)
- 1971** Istituto Internazionale di Ozono
- 1984** SIOOT (Prof. Franzini)
- 1992** Ministero della Sanità ha permesso sperimentazione di terapie con ozono in Italia in Cliniche Universitarie e presidi Ospedalieri



PUBMED 20.778 articoli scientifici alla voce Ozono



*Copia dall'originale
del libro "Ozonoterapia nella
pratica stomatologica"*

*1950, Dott. Giorgio Ciriello
ANNO V - Vol. n. 5*

EFFETTO PARADOSSO DELL'OZONO

Migliaia di articoli scientifici confermano l'efficacia dell'utilizzo dell'ozono in tutti i campi della medicina, per la cura di innumerevoli patologie.

Sappiamo oggi che a concentrazioni superiori a 100 microgrammi è tossico per l'uomo, mentre tra i 0 e i 100 microgrammi è tossico per i microrganismi (solitamente per l'uomo si utilizzano concentrazioni da 1 a 50 microgrammi), mentre sull'organismo determina un controllato e moderato stress ossidativo sui diversi componenti biologici con effetti terapeutici, in quanto permette all'organismo di sviluppare un'intensa attività antiossidante utile per la protezione cellulare.

L'UTILIZZO DELL'OZONO IN ODONTOIATRIA

La prima e principale proprietà dell'ozono, che si è iniziato a sfruttare in odontoiatria a partire dagli anni Trenta del secolo scorso, è la sua spiccata azione antimicrobica, centoventi volte più potente di quella del cloro. Da questa derivano altri effetti favorevoli, come per esempio l'apertura dei tubuli dentinali, che incrementa la diffusione degli ioni calcio e fosforo facilitando la rimineralizzazione della dentina. Purtroppo, ancora oggi l'utilizzo in odontoiatria è prevalentemente connesso con le sue proprietà antimicrobiche. Quindi trova applicazione soprattutto nell'igiene

dentale, nella conservativa e nell'endodonzia, nella cura di parodontiti, perimplantiti e disturbi dell'articolazione temporo-mandibolare.

Non meno importanti sono, però, tutte le altre proprietà biologiche dell'ozono: il potere antinfiammatorio, antiossidante, antidolorifico, nonché immunomodulante; la capacità di migliorare il microcircolo aumentando la disponibilità di ossigeno a livello dei tessuti; l'effetto di stimolazione della neo-angiogenesi, rivelandosi quindi prezioso anche nella chirurgia odontostomatologica in generale.

Le indicazioni cliniche principali sono: la rimozione della placca batterica nelle sedute di igiene dentale, il cui effetto può essere potenziato con l'utilizzo di acqua ozonizzata; la cura delle lesioni cariose iniziali, la cui evoluzione può efficacemente essere contrastata; la disinfezione endocanalare, dove l'ozono può penetrare più a fondo degli altri trattamenti endodontici nei microtubuli dentinali e rimuovere germi particolarmente resistenti come *Enterococcus faecalis*; il trattamento delle stomatiti di origine batterica, virale o fungina, ma anche delle stomatiti aftose o del lichen planus; la terapia delle parodontiti; la prevenzione o il trattamento delle alveoliti post-estrattive; la prevenzione e il trattamento delle complicanze nella chirurgia pre-protetica e in implantologia; la cura delle osteonecrosi anche da radiazioni o da bisfosfonati; il trattamento dei disturbi dell'articolazione temporo-mandibolare.

La scelta della **via di somministrazione** deve far riferimento innanzitutto al meccanismo d'azione più adatto per il trattamento scelto. Se dell'ozono interessa primariamente l'effetto antimicrobico, in campo odontoiatrico trova indicazione soprattutto la via topica, tramite insufflazione, delle tasche parodontali o delle lesioni stomatologiche, oppure tramite l'ausilio di apposite mascherine customizzate che permettono l'applicazione su tutte le arcate mantenendo ampi margini di sicurezza per il paziente, in considerazione del fatto che l'ozono ha come controindicazione assoluta il contatto con le vie respiratorie.

Se, invece, vogliamo sfruttarne le altre proprietà biologiche, allora le modalità di somministrazione sono le stesse utilizzate negli altri campi della medicina. La grande autoemoinfusione (**GAEI**) in odontoiatria può essere utilizzata in fase pre e post-chirurgica, allo scopo di facilitare la neo-angiogenesi, aumentare la disponibilità dell'ossigeno a livello dei tessuti periferici grazie a una più favorevole curva di dissociazione dell'emoglobina, migliorare il decorso post-operatorio grazie all'effetto antinfiammatorio e antidolorifico.

La piccola autoemoinfusione (**PAEI**) è particolarmente adatta nel trattamento delle lesioni periorali erpetiche, sia da Herpes simplex che da varicella zoster.

L'iniezione sottomucosa è indicata in presenza di formazioni ascessuali a qualsiasi livello, peri-apicale, parodontale o dei tessuti molli, sia per l'effetto antinfiammatorio e antidolorifico, sia per le proprietà antimicrobiche.

L'inoculazione peri-articolare e/o intra-articolare è di prima scelta nel tratta-

mento delle sintomatologie algiche dell'Atm dovute a infiammazione della capsula. **L'iniezione intramuscolare** è anch'essa idonea nel trattamento dei disturbi dell'Atm quando associati ad alterazioni muscolo-tensive, per risolvere le quali si approfitta dell'effetto miorelassante che l'ozono produce migliorando l'ossigenazione del tessuto muscolare.

L'insufflazione rettale, grazie all'effetto sovrapponibile a quello di GAEI e PAEI, anche se con tempi più lunghi e un maggior numero di sedute, trova indicazione quando non è possibile reperire un accesso venoso.

Vi è in fine, la **somministrazione idropinica**, che facendo affidamento unicamente sull'effetto antimicrobico trova applicazione nel trattamento locale delle parodontiti e delle stomatiti di origine infettiva, e secondariamente si avvale dell'effetto di riequilibrio del microbiota intestinale.

CAMPI DI APPLICAZIONE OZONO IN ODONTOSTOMATOLOGIA


CURA E PREVENZIONE DELLA CARIE

ENDODONZIA

CHIRURGIA ORALE

PARODONTOLOGIA

IMPLANTOLOGIA



La formazione dell'Ozono

L'OZONO NELLA PRESERVAZIONE DELL'ALVEOLO POST-ESTRATTIVO

È risaputo e confermato da molti studi sperimentali che la somministrazione dell'ossigeno-ozono ha anche un effetto terapeutico, tra cui: determina l'aumento del rilascio di interferoni (IFN- α , IFN- β , IFN γ), interleuchine (IL-1 β , IL-2, IL-6, IL-8), fattore di necrosi tumorale (TNF- α), oltre alla trasformazione del fattore di crescita (TGF- β 1).

L'ozono, migliora le proprietà reologiche degli eritrociti e facilita il rilascio di ossigeno nei tessuti: questo può essere attribuito alla stimolazione di 2,3-difosfoglicerato ed alla produzione di ATP nel metabolismo dell'eritrocitario.

Inoltre, è possibile mostrare che, durante una Grande Auto Emo Infusione (GAEI), si verifica una riduzione di nitrosile a livello delle cellule endoteliali umane: questo porta a una vasodilatazione con un miglioramento della fornitura di sangue alle zone ischemiche e quindi, di conseguenza, a una riduzione dell'ipossia. Il fenomeno è confermato dalla riduzione di VEGF dopo la somministrazione di ossigeno-ozono. La sintesi di VEGF è indotta in cellule che non ricevono un apporto sufficiente di ossigeno: quando una cellula è in ipossia, essa produce HIF (Hypoxia Inducible Factor), un fattore di trascrizione che stimola il rilascio di VEGF in grado di forzare il processo di angiogenesi.

RUOLO DELL'OSSIGENO OZONO NELLA RIGENERAZIONE OSSEA

In uno studio eseguito su animali, l'ossigeno-ozono determinerebbe un aumento della produzione di BMP-2 e osteocalcina, favorendo il riassorbimento di xenotrapianti e migliorando la rigenerazione ossea, specialmente nelle prime fasi della guarigione.

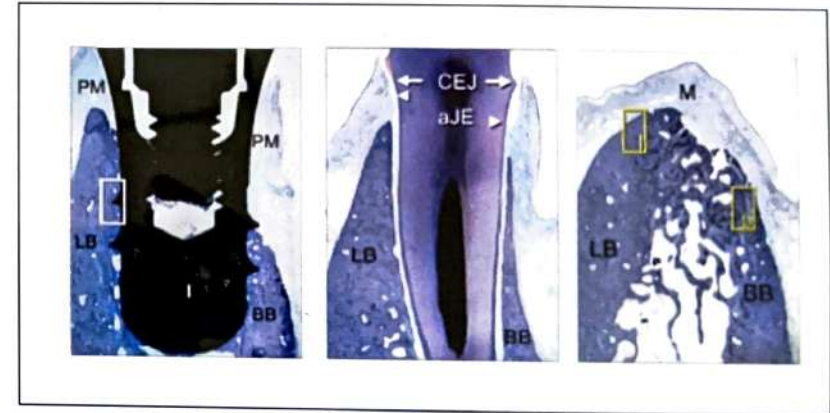
In un altro studio, sempre su animali, l'applicazione della terapia con ossigeno-ozono sembrerebbe stimolare la rigenerazione ossea e la concentrazione di 25 μ g / ml si è dimostrata essere la dose più efficace.

Le origini dell'osteointegrazione risalgono agli inizi degli anni '50, quando il professore svedese Per-Ingvar Brånemark iniziò a condurre esperimenti con camere d'impianto in titanio, per studiare il flusso di sangue nelle ossa di coniglio. Scopri che l'osso si era integrato così intimamente con l'impianto, che la camera non poteva essere rimossa. Brånemark chiamò la scoperta "Osteointegrazione", e propose un protocollo chirurgico implantare che prevedeva di utilizzare viti in titanio nei pazienti edentuli, per stabilizzare i manufatti protesici. La minore disponibilità di tessuto osseo che residuava nelle creste edentule limitava l'indicazione di tali impianti solo nella zona anteriore della mandibola.

Di seguito, nacque un nuovo pensiero scientifico, nel quale si pensava che l'inseri-

mento precoce degli impianti, dopo l'estrazione dentaria, potesse in qualche modo rallentare il fisiologico processo di riassorbimento osseo delle creste alveolari, e quindi fosse possibile riuscire ad inserire impianti anche in altre zone della bocca. Questo concetto terapeutico è stato introdotto nel 1976 come un protocollo alternativo al classico ritardato protocollo chirurgico implantare proposto da Brånemark. I fautori di questo concetto terapeutico affermavano, inoltre, che una ridotta esposizione dei pazienti alla chirurgia, potesse limitare il riassorbimento osseo fisiologico, con migliori esiti estetici.

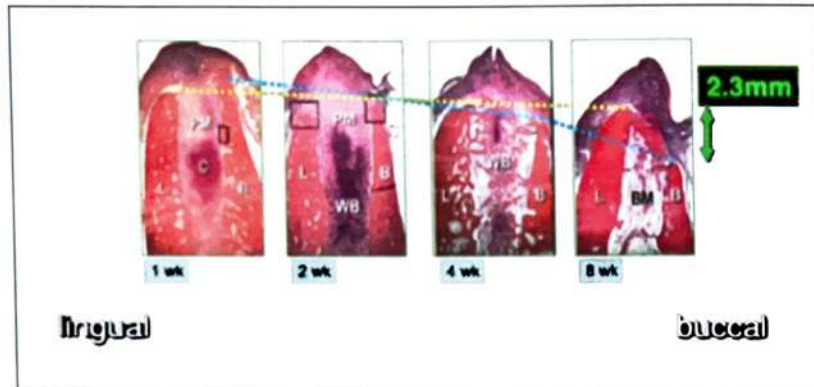
Ma i risultati non confermarono le aspettative: si riscontrava sempre un riassorbimento immediato della corticale vestibolare, che portava all'esposizione delle prime spire dell'impianto già dopo due mesi.



Nel caso di inserimento implantare immediato si riscontra sempre un riassorbimento immediato della corticale vestibolare, che può portare all'esposizione delle prime spire dell'impianto già dopo due mesi.

Araújo MG, Lindhe J. Dimensional ridge alterations following tooth extraction. An experimental study in the dog. *J Clin Periodontol.* 2005 Feb;32(2):212-8. Cardaropoli G, Araújo M, Lindhe J. *J Clin Periodontol.* Dynamics of bone tissue formation in tooth extraction sites. An experimental study in dogs. 2003 Sep;30(9):809-18. Discepoli N, Vignoletti F, Laino L, de Sanctis M, Muñoz F, Sanz M. Early healing of the alveolar process after tooth extraction: an experimental study in the beagle dog. *J Clin Periodontol.* 2013 Jun;40(6):638-44. doi: 10.1111/jcpe.12074. Epub 2013 Mar 27.

Questo processo è stato analizzato in una serie di studi sperimentali pubblicati da ricercatori dell'Università di Göteborg, che hanno dimostrato chiaramente che il riassorbimento nella cresta alveolare si verifica indipendentemente dalla tempistica di inserimento dell'impianto e, di fatto, si osservano significative alterazioni nella parete ossea buccale, sia in senso apico-coronale che buco-linguale, nelle 4 -12 settimane successive al posizionamento dell'impianto post-estrattivo. Questo risultato istologico è stato ulteriormente corroborato dagli studi clinici su umani, che hanno dimostrato una riduzione fino al 56% in senso buco-linguale della dimensione della cresta alveolare intorno agli impianti a posizionamento imme-



A seguito dell'estrazione dell'elemento dentario si osservano significative alterazioni nella parete ossea buccale, sia in senso apico-coronale che buco-linguale, nelle 4-12 settimane successive al posizionamento dell'impianto post-estrattivo.

Araujo MG, Lindhe J. Ridge alterations following tooth extraction with and without flap elevation: an experimental study in the dog. Clin Oral Implants Res 2009; 20: 545-549. Araujo MG, Sukekava F, Wennstrom JL, Lindhe J. Tissue modeling following implant placement in fresh extraction sockets. Clin Oral Implants Res 2008; 17: 615-624.

diato. Oltre a queste indagini preliminari, negli ultimi vent'anni sono stati pubblicati molti studi che rilevano che i tassi di sopravvivenza dell'impianto, il grado di osteointegrazione e il mantenimento dei livelli ossei interdentali, non sono influenzati negativamente dal protocollo di posizionamento dell'impianto immediato, anche se soltanto pochi studi hanno riportato risultati riguardanti la salute perimplantare, i tessuti molli e i risultati estetici. Tuttavia, i dati sulla quantità e la rilevanza del riassorbimento osseo che si verifica nell'osso vestibolare, sono in conflitto tra studi sperimentali e clinici.

Nella pratica clinica, l'impianto viene posizionato 2 mm sotto il livello dell'osso cre-stale per compensare la relativa perdita di osso ma, talvolta, con conseguente minor risultato estetico. Dal punto di vista anatomico, l'osso alveolare che circonda il dente a livello coronale è rappresentato da una piccola e sottile banda di tessuto osseo, con una micro componente vascolare, che trae nutrimento dal periostio e dal legamento parodontale.

Il riassorbimento osseo sarebbe causato dallo stress chirurgico conseguente all'estrazione, e la risposta sembra strettamente correlata all'angiogenesi e all'emodinamica.

Le risposte micro vascolari dopo chirurgia mucoperiosteia del lembo e le risposte dei legamenti parodontali, potrebbero aver causato insufficienza circolatoria attraverso i canali di Volkmann nel plesso vascolare del periostio e del legamento parodontale stesso, determinando così uno stato di ipossia. Il riassorbimento osseo che si verifica sulla superficie dell'osso alveolare e nell'osso alveolare stesso, sarebbe dovuto al processo che si instaura per il ripristino dei tratti circolatori.

L'OSTEONECROSI MASCELLARE DA FARMACI

L'osteonecrosi mascellare da farmaci si presenta con ascessi ricorrenti e dolore alla bocca resistenti alle terapie antibiotiche e antinfiammatorie. Il paziente lamenta inoltre difficoltà ad alimentarsi. Nella maggior parte dei casi, questa situazione si verifica dopo l'estrazione di un dente o dopo l'inserimento di un impianto: in sintesi dopo un intervento chirurgico del cavo orale. All'esame obiettivo è possibile individuare un frammento di osso necrotico (grigio, non vascolarizzato) che emerge dalla gengiva. L'osteonecrosi viene considerata una malattia in grado di abbassare in modo significativo la qualità della vita dei pazienti.

FARMACI RESPONSABILI DELL'OSTEONECROSI

Questa malattia colpisce esclusivamente pazienti che hanno assunto farmaci quali i bifosfonati ed altri che vengono utilizzati per diverse patologie metaboliche ed oncologiche coinvolgenti l'apparato scheletrico, dalle metastasi ossee all'ipercalemia neoplastica, dal morbo di Paget all'osteogenesi imperfetta ed anche alle varie forme di osteoporosi (post - menopausale, maschile e da corticosteroidi). La percentuale di pazienti che si ammalano di osteonecrosi mascellare è molto bassa.

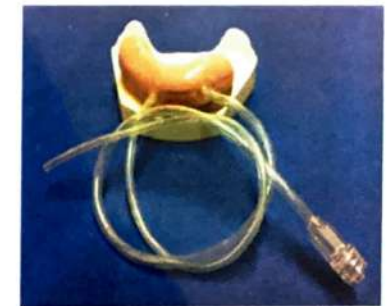TERAPIA DELL'OSTEONECROSI

I due approcci terapeutici principali per la cura di questa patologia sono, ad oggi, l'antibiotico terapia e l'intervento chirurgico. L'antibiotico terapia è utile per controllare i sintomi ma ha un'efficacia limitata nel tempo e soprattutto non porta alla soluzione della patologia. L'approccio chirurgico dell'osteonecrosi prevede l'asportazione della parte necrotica e presenta il rischio di recidiva con estensione delle aree di esposizione ossea ed aggravamento della sintomatologia.

TRATTAMENTO CON OSSIGENO OZONO TERAPIA

Le sedute sono bisettimanali e la miscela ossigeno/ozono viene applicata:

- con infiltrazioni locali sottomucose intorno alla zona necrotica e nei tragitti fistolosi alla concentrazione presente nei protocolli SIOOT utilizzando una siringa da 10cc. Le iniezioni devono essere di 2/3 cc per inoculazione fino ad un massimo di 15 cc.
- tramite un dispositivo individuale alla concentrazione presente nei protocolli SIOOT per 2 minuti. Il dispositivo, costruito su misura grazie al rilievo con impronte in alginato del cavo orale con osteonecrosi,



Dispositivo individuale

prevede un foro di entrata ed uno d'uscita, l'entrata è direttamente collegata al generatore di ozono (O3 IMPLANT) mentre l'uscita è collegata all'aspiratore del riunito.

L'ossigeno ozono terapia attraverso le proprie capacità antisettiche riduce gli effetti dell'infezione e della flogosi, mentre l'azione biostimolante di questa terapia ha favorisce la delimitazione del sequestro osseo e la guarigione dei tessuti molli.

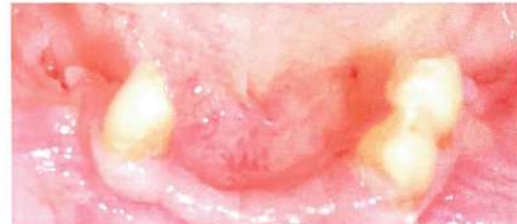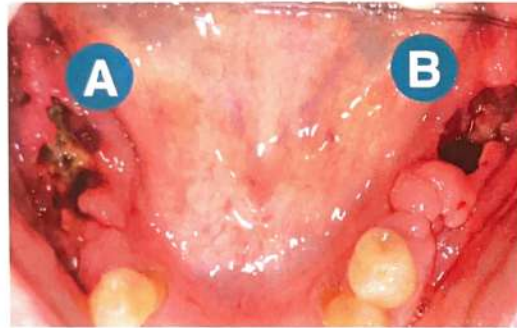
ESPERIENZA CLINICA

Il paziente presenta due lesioni osteonecrotiche:

A: Emimandibola destra evidenza di osso esposto prima del trattamento con Ossigeno Ozono.

B: Emimandibola sinistra, esiti di lesioni osteonecrotica (espulsa) dopo trattamento con Ossigeno Ozono.

Immagine scattata dopo 30 giorni: si osserva la guarigione di entrambi i siti osteonecrotici.



L'OZONO IN CHIRURGIA ORALE

EFFETTI BIOLOGICI DELL'OZONO UTILI IN CHIRURGIA:

- Effetto antimicrobico ad ampio spettro
- Immunostimolante e favorisce il rilascio di fattori di crescita
- Effetto antinfiammatorio ed analgesico
- Effetto antipossico

Grazie all'utilizzo dell'ossigeno-ozono terapia secondo i protocolli SIOOT è possibile migliorare enormemente la predicibilità degli interventi chirurgici ed ottenere una profonda decontaminazione del sito chirurgico.

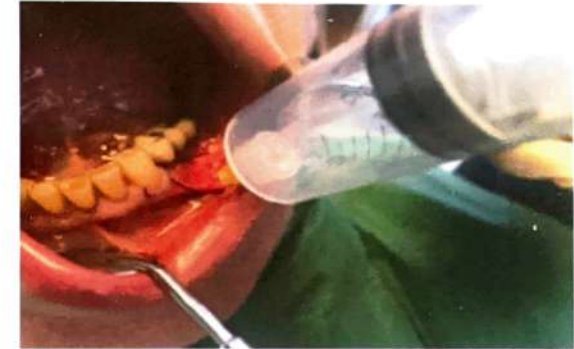INOCULAZIONE GAS PRE OPERATORIA

Inoculando la miscela ossigeno-ozono nel distretto da operare è possibile incrementare la circolazione sanguigna (aumento della PO2 tissutale), migliorare il metabolismo dei tessuti e quindi diminuire la sofferenza del lembo chirurgico.

INOCULAZIONE POST OPERATORIA: IMMEDIATA E TARDIVA

Nell'immediato post operatorio è possibile sfruttare le grandi possibilità che l'ossigeno-ozono terapia ci offre usufruendo sia dell'effetto battericida che di quello metabolico.

Inoculazione sotto la cupola del lembo (per usufruire dell'effetto battericida) utilizzando concentrazioni secondo i protocolli SIOOT. Inoculazione intorno al sito chirurgico (per usufruire dell'effetto metabolico e decongestionante) utilizzando concentrazioni secondo i protocolli SIOOT. È possibile migliorare grandemente la guarigione chirurgica del sito interessato facendo due inoculazioni alla settimana nel distretto interessato per due settimane dopo l'intervento (per usufruire dell'effetto antipossico e decongestionante).



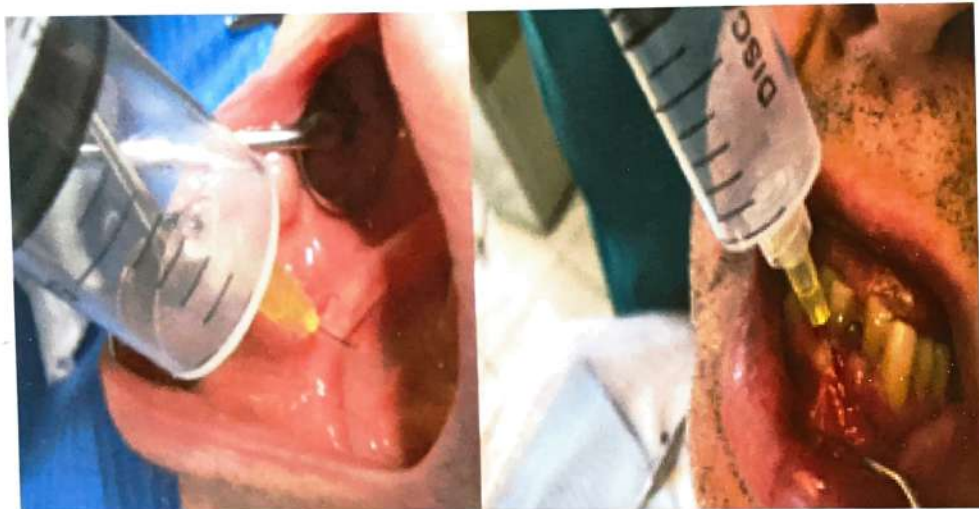
TRATTAMENTO ALVEOLITI O COMPLICANZE INFETTIVE DEL SITO CHIRURGICO

L'ozono con il suo altissimo potere ossidante risulta il più efficace antimicrobico che abbiamo a disposizione. E' possibile trattare con successo tutte le infezioni del cavo orale, dalla comune alveolite post estrattiva alle sovrainfezioni del sito chirurgico. Buona norma è quella cospargere la ferita chirurgica di pasta dentifricia ozonizzata al fine di decontaminare la sutura stessa e sfruttare l'effetto barriera che questa può offrire.

INFILTRAZIONE DIAGNOSTICA

Inoculandolo a bassa pressione, l'ozono permette di smascherare le false belle guarigioni chirurgiche, è possibile infatti controllare la propagazione del gas. Se la miscela ossigeno-ozono diffonde nei tessuti si presuppone che la ferita chirurgica sia chiusa indice di buona guarigione. Qualora la miscela gassosa uscisse dalla ferita questo sarà indice di probabile sovrainfezione del sito chirurgico.

L'ozono ci dà la possibilità di fare infiltrazioni terapeutiche ad alto dosaggio al fine di diminuire la carica batterica al di sotto del lembo chirurgico sofferente

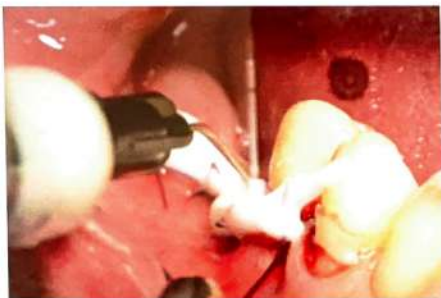

INOCULAZIONE TRAGITTO FISTOLOSO

E' possibile utilizzare il tragitto fistoloso come via facilitata per raggiungere direttamente la noxa patogena all'origine dell'infezione stessa, sfruttando l'enorme potenzialità battericida dell'ozono si possono eradicare infezioni altrimenti aggredibili solamente con interventi chirurgici molto invasivi.

DECONTAMINAZIONE SUTURA

L'utilizzo della pasta dentifricia all'ozono permette un miglior controllo delle sovra-infezioni del sito chirurgico nel periodo di guarigione. Viene infatti applicata sulle suture sia immediatamente a fine intervento da parte dell'operatore che nei giorni seguenti come medicazione domiciliare. La pasta dentifricia all'ozono ha effetto sia di barriera sulla ferita chirurgica che effetto altamente antimicrobico sulle suture.



OZODENT

OZODENT è stato confrontato con un dentifricio alla Clorexidina 0,05%, il gold standard degli antisettici.

Conclusione: OZODENT ha un potere antisettico maggiore.

DISPONIBILE SU WWW.OZONOPATIA.COM



PERIMPLANTITI

L'ampio spettro antimicrobico che l'ozono ci offre trova il suo utilizzo di elezione nella decontaminazione degli impianti dentali.

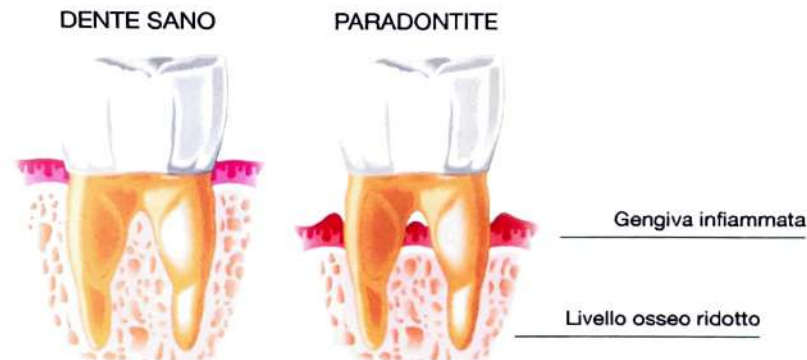
E' possibile infatti sia implementare la guarigione dei tessuti intorno all'impianto infetto (sfruttando l'effetto metabolico), sia creare intorno alla superficie dell'impianto contaminato (opportunamente esposto per via chirurgica) un'ambiente saturo di miscela ossigeno-ozono. Questo è possibile utilizzando appositi manipoli che ci permettono di ottenere un flusso continuo di gas sulla superficie dell'impianto contaminato.

Un'ambiente saturo di miscela ossigeno-ozono ci garantisce (utilizzando le concentrazioni prescritte nei protocolli SIOOT) il più alto grado di decontaminazione batterica possibile. E' così possibile arrestare con successo il processo infettivo infiammatorio intorno all'impianto. Decontaminando la superficie dell'impianto con la miscela ossigeno-ozono è possibile affrontare interventi di chirurgia rigenerativa ossea subito durante il primo approccio chirurgico con maggior probabilità di successo.

PARADONTITI

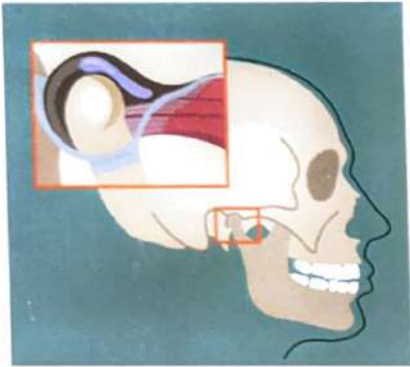
Nella cura delle parodontiti la via di somministrazione più utilizzata è quella via topica. Direttamente, tramite insufflazione delle tasche parodontali; oppure indirettamente, tramite l'ausilio di apposite mascherine customizzate che permettono l'applicazione su tutte le arcate mantenendo ampi margini di sicurezza per il paziente, in considerazione del fatto che l'ozono ha come controindicazione assoluta il contatto con le vie respiratorie.

Vi è infine, la somministrazione idropinica, che facendo affidamento unicamente sull'effetto antimicrobico trova applicazione nel trattamento locale delle parodontiti e delle stomatiti di origine infettiva, e secondariamente si avvale dell'effetto di riequilibrio del microbiota intestinale.



TRATTAMENTO DISTURBI ATM

Non meno importanti sono, però, tutte le altre proprietà biologiche dell'ozono: il potere antinfiammatorio, antiossidante, antidolorifico, nonché immunomodulante; la capacità di migliorare il microcircolo aumentando la disponibilità di ossigeno a livello dei tessuti.



L'inoculazione peri-articolare e/o intra-articolare è di prima scelta nel trattamento delle sintomatologie algiche dell'ATM dovute a infiammazione della capsula.

L'iniezione intramuscolare è anch'essa idonea nel trattamento dei disturbi dell'ATM quando associati ad alterazioni muscolo-tensive, per risolvere le quali si approfitta dell'effetto miorelassante che l'ozono produce migliorando l'ossigenazione del tessuto muscolare.

BIBLIOGRAFIA

- Mavrokokki T, Cheng A, Stein B, Goss A (2007): Nature and frequency of bisphosphonate-associated osteonecrosis of the jaws in Australia. *J. Oral. Maxillofac. Surg.* 65:415-423.
- Marx RE (2003): Pamidronate (Aredia) and zoledronate (Zometa) induced avascular necrosis of the jaws: a growing epidemic. *J. Oral. Maxillofac. Surg.* 61:115-117.
- Vescovi, Nammor 2010: Bisphosphonate-Related Osteonecrosis of the Jaw (BRONJ) therapy. Acritical review. *Minerva Stomatologica* ;59:181-213
- Osteonecrosi dei mascellari (ONJ)2009: Prevenzione,Diagnosi e Trattamento UPDATE , Torino 23 giugno 2009
- Osteonecrosi dei mascellari (ONJ)2010: Prevenzione,Diagnosi e Trattamento UPDATE, Torino 05 giugno 2010
- Position Paper on Bisphosphonate-Related Osteonecrosis of the Jaw – 2009 Update. Approved by the Board of Trustees January 2009
- A. Agrillo, F Filiaci, V. Ramieri, e altri. 2012: Bisphosphonate-related osteonecrosis of the jaw (BRONJ): 5 year experience in the treatment of 131 cases with ozone therapy *European Review for Medical and Pharmacological Sciences*; 16: 1741-1747
- Filleul O, Crompton E, Saussez S (2010): Bisphosphonate- induced osteonecrosis of the jaw: a review of 2,400 patient cases. *J. Cancer Res. Clin. Oncol.* 136:1117-1124.
- Grigor'ian AS, Grigor'iants LA, Guchetl MN (2008): Experimental-morphological study of the anti-inflammatory action of ozone-perfluorane complex application. *Stomatologia*;87(2):4-9.
- Agrillo A, Petrucci MT, Tedaldi M, Mustazza et al (2006). New therapeutic protocol in the treatment of avascular necrosis of the jaws. *J Craniofac Surg*;17(6):1080-3.
- Agrillo A, Sassano P, Rinna C, Priore P, Iannetti G (2007): Ozone therapy in extractive surgery on patients treated with bisphosphonates. *J. Craniofac. Surg.*;18(5):1068-70.
- Agrillo A, Ungari C, Filiaci F, Priore P, Iannetti G (2007): Ozone therapy in the treatment of avascular bisphosphonate-related jaw osteonecrosis. *J. Craniofac. Surg.*;18(5):1071-5.
- Petrucci MT, Gallucci C, Agrillo A, Mustazza MC, Foa R (2007): Role of ozone therapy in the treatment of osteonecrosis of the jaws in multiple myeloma patients. *Haematologica*;92(9):1289-90.
- Ripamonti CI, Cislighi E, mariani L, Maniezzo M (2011): Efficacy and safety of mediocal ozone (O3) delivered in oil suspension applications for the treatment of osteonecrosis of the jaw in patients with bone metastases treated with bisphosphonates: Preliminary results of phase I-II study. *Oral Oncol.*; 47: 185-190.
- Schultz GS et al (2003): Wound bed preparation: a systematic approach to wound management. *Wound Repair Regen* 11: 1-28.
- Clinical Practice Guideline Number 15: Treatment of Pressure Ulcers. Rockville, Md: US Dept of Health and Human Services, Agency for Health Care Policy and Research; 1994. AHCPR publication 95-06542.
- Attinger CE, Janis JE, Steinberg J, Schwartz J, Al-Attar A, Couch K.:Georgetown Clinical approach to wounds: débridement and wound bed preparation including the use of dressings and wound-healing adjuvants. Limb Center, Georgetown University Medical Center, Washington, DC 20007, USA
- Shanghai Kou Qiang Yi Xue. 2007 Feb: Development and clinical application of ultrasonic osteotomy in dentistry].;16(1):1-7.Rev Stomatol Chir Maxillofac. 2007 Nov;108(5):431-40. Epub 2007 Oct 4.
- Peivandi A, Bugnet R, Debize E, Gleizal A, Dohan DM: [Piezoelectric osteotomy: applications in periodontal and implant surgery]. [Article in French]. 49, rue Denfert-Rochereau, 69004 Lyon, France. *Oral Surg Oral Med Oral Pathol Oral Radiol Endod.* 2009 Sep;108(3):360-7. Epub 2009 Jul 1.
- González-García A, Diniz-Freitas M, Somoza-Martin M, García-García A:Ultrasonic osteotomy in oral surgery and implantology..Departments of Oral Surgery and Oral Medicine, University of Santiago de Compostela, Santiago de Compostela, Spain.
- María Teresa Petrucci*, Cristiano Gallucci*, Alessandro Agrillo*, Maria Cristina Mustazza*, Robin Fo Role of ozone therapy in the treatment of osteonecrosis of the jaws in multiple myeloma patients * -* Hematology, Department of Cellular Biotechnologies and Hematology-° Clinica Maxillo-Facial University "La Sapienza" of Rome, Italy
- V. Bocci Ossigeno – ozonoterapia., Csa Editrice Ambrosiana, marzo 2000 Schultz GS et al (2003).

23. Chultz GS, Sibbald RG, Falanga V, Ayello EA, Dowsett C, Harding K, Romanelli M, Stacey MC, Teot L, Vanscheidt W.: Wound bed preparation: a systematic approach to wound management. *Wound Repair Regen* 11: 1–28. Source Department of Obstetrics and Gynecology, University of Florida, Gainesville, Florida, USA.
24. Gestione della carica necrotica: Debridement chirurgico. K. Somà, S. Furlini; VI Congresso Nazionale AIUC Genova 12-15 Settembre 2007
25. Stübinger S, Sader R, Filippi A. The use of ozone in dentistry and maxillofacial surgery: a review.. University Clinic for Reconstructive Surgery, Department of Cranio- and Maxillofacial Surgery, University Hospital Basel, Switzerland. *sstuebinge@uhbs.ch. Quintessence Int.* 2006 May;37(5):353-9.
26. A. Valente, L. Raffaelli, P. Manicone, A. D'addona. 78(7)9/2010: Influenza della piezochirurgia nel decorso intra e postoperatorio. Risultati preliminari *Dental Cadmos*
27. R. Pistilli, A. Bailo. Anno III n. 4 dicembre 2009: La chirurgia ultrasonica nella riabilitazione di mandibole atrofiche. A. Scarano, *Dental Clinics*
28. Raccomandazione n. 10, settembre 2009 Ministero del Lavoro, della Salute e delle Politiche sociali
29. A. BEDOGNI, G. CAMPISI, V. FUSCO, A. AGRILLO. Marzo 2013: Raccomandazioni clinico-terapeutiche sull'osteonecrosi delle ossa mascellari associata a bifosfonati e sua prevenzione. *Coop. Libreria Editrice Università di Padova.*
30. J. Chang¹ & A. E. Hakam¹ & L. K. McCauley. Current Understanding of the Pathophysiology of Osteonecrosis of the Jaw. *Current Osteoporosis Reports* (2018) 16:584–595
31. A. Fassio, F. Bertoldo, L. Idolazzi, O. Viapiana, M. Rossini, D. Gatti. Drug-induced osteonecrosis of the jaw: the state of the art. *Reumatismo*, 2017; 69 (1): 9-15 REVIEW
32. Raccomandazioni del Ministero della Salute - Raccomandazioni per la promozione della salute orale, la prevenzione delle patologie orali e la terapia odontostomatologica nei pazienti adulti con malattia neoplastica. 2014
33. Olivia Leoni*, Valentino Conti*, Lucrezia Magistro§, Alma Lisa Rivolta- L'uso dei "farmaci per il trattamento delle malattie delle ossa" in Lombardia: analisi di farmacovigilanza e farmacoutilizzazione - *Centro Regionale di Farmacovigilanza Regione Lombardia, § Scuola di Specializzazione in Farmacologia Medica, Università degli Studi di Milano 2017
34. Position Paper: Medication- Related Osteonecrosis of the Jaw- 2014 Update. American Association of Oral and Maxillofacial Surgeons.
35. Rubin, Mordecai B. (2001). "The History of Ozone: The Schönbein Period, 1839–1868". *Bull. Hist. Chem.* 26 (1): 40–56.
36. Schönbein, Christian Friedrich (1840). "Research on the nature of the odour in certain chemical reactions". Letter to the Académie des Sciences in Paris.
37. Le Prestre, Philippe G. Protecting the ozone layer : lessons, models, and prospects ; [product of the Tenth Anniversary Colloquium of the Montreal Protocol, held on September 13, 1997 ; part of a series of events held in Montreal to mark the tenth anniversary of the signing of the Montreal Protocol on Substances that Deplete the Ozone Layer, September 16, 1987. Boston: Kluwer. p. 2. ISBN 9780792382454.
38. Jacques-Louis Soret (1865). "Recherches sur la densité de l'ozone". *Comptes rendus de l'Académie des sciences.* 61: 941.
39. Velio Bocci. Ossigeno-ozonoterapia: comprensione dei meccanismi di azione e possibilità terapeutiche. 1:5.
40. Stopka P. Ozon. "Progresdent". 2003;6:8–11.
41. D'Almeida JM. A powerful therapeutic agent in dentistry, ozone. *Gaz Med Port.* 1949;2(3):743-5.
42. Srikanth A, Sathish M, Sri Harsha AV. "Application of ozone in the treatment of periodontal disease". *J Pharm Bioallied Sci.* 2013 Jun;5(Suppl 1):S89-94. doi: 10.4103/0975-7406.113304.
43. Stübinger S, Sader R, Filippi A. The use of ozone in dentistry and maxillofacial surgery: a review. *Quintessence Int.* 2006 May;37(5):353-9.
44. Case PD, Bird PS, Kahler WA, George R, Walsh LJ Treatment of root canal biofilms of *Enterococcus faecalis* with ozone gas and passive ultrasound activation. *J Endod.* 2012 Apr;38(4):523-6. doi: 10.1016/j.joen.2011.12.020. Epub 2012 Feb 2.

45. Rita Noites, Cidália Pina-Vaz, Rita Rocha, Manuel Fontes Carvalho, Acácio Gonçalves, Irene Pina-vaz Synergistic Antimicrobial Action of Chlorhexidine and Ozone in Endodontic Treatment. *Biomed Res Int.* 2014; 2014: 592423. Published online 2014 May 28. doi: 10.1155/2014/592423
46. Gupta G, Mansi B. Ozone therapy in periodontics. *J Med Life.* 2012 Feb 22;5(1):59-67. Epub 2012 Mar 5.
47. Adusumilli Srikanth, Manthena Sathish, Anumolu Venkatanaga Sri Harsha . Application of ozone in the treatment of periodontal disease. *J Pharm Bioallied Sci.* 2013 Jun; 5(Suppl 1): S89–S94. doi: 10.4103/0975-7406.113304
48. Judit Martinez-Abreu , Mark T. Weisser, Silvia Menendez-Cerero. Therapeutic effects of Ozone therapy in adult periodontitis treatment, subtypes I and II. 5 December, 2015
49. Marthinus Kotze, Kurt-W Bütow, Steve A. Olorunju, Harry F. Kotze. Ozone Treatment of Alveolar Bone in the Cape Chacma Baboon Does Not Enhance Healing Following Trauma. *J Maxillofac Oral Surg.* 2014 Jun; 13(2): 140–147. Published online 2013 Mar 16. doi: 10.1007/s12663-013-0471-1
50. Hauser-Gerspach I, Vadaszan J, Deronjic I, Gass C, Meyer J, Dard M, Waltimo T, Stübinger S, Mauth C. Influence of gaseous ozone in peri-implantitis: bactericidal efficacy and cellular response. An in vitro study using titanium and zirconia. *Clin Oral Investig.* 2012 Aug;16(4):1049-59. doi: 10.1007/s00784-011-0603-2. Epub 2011 Aug 13.
51. *Int J Oral Maxillofac Implants.* 2013 Nov-Dec;28(6):1483-9. doi: 10.11607/jomi.3168. The effect of subgingival ozone and/or hydrogen peroxide on the development of peri-implant mucositis: a double-blind randomized controlled trial. McKenna DF, Borzabadi-Farahani A, Lynch E.
52. Kaptan F, Kazandag MK, Iseri U. Treatment of bisphosphonate related osteonecrosis following root canal therapy at the 1-year follow-up: report of two cases. *Ther Clin Risk Manag.* 2013;9:477-82. doi: 10.2147/TCRM.S52630. Epub 2013 Dec 2.
53. Stübinger S1, Sader R, Filippi A. The use of ozone in dentistry and maxillofacial surgery: a review. *Quintessence Int.* 2006 May;37(5):353-9.
54. Daif ET. Role of intra-articular ozone gas injection in the management of internal derangement of the temporomandibular joint. *Oral Surg Oral Med Oral Pathol Oral Radiol.* 2012 Jun;113(6):e10-4. doi: 10.1016/j.tripleo.2011.08.006. Epub 2012 Feb 28.
55. Doğan M, Ozdemir Doğan D, Düger C, Ozdemir Kol I, Akpınar A, Mutaf B, Akar T. Effects of high-frequency bio-oxidative ozone therapy in temporomandibular disorder-related pain. *Med Princ Pract.* 2014;23(6):507-10. doi: 10.1159/000365355. Epub 2014 Sep 3
56. Bocci V, Paulescu L. Studies on the biological effects of ozone: 1. Induction of interferon _ on human leukocytes. *Haematologica* 1990;75:510–515.
57. Bocci V, Luzzi E, Corradeschi F, Silvestri S. Studies on the biological effects of ozone: 6. Production of transforming growth factor 1 by human blood after ozone treatment. *J Biol Regul Homeost Agents* 1994;8:108–112.
58. Bocci V, Luzzi E, Corradeschi F, et al. Studies on the biological effects of ozone: 4. Cytokine production and glutathione levels in human erythrocytes. *J Biol Regul Homeost Agents* 1993;7:133–138.
59. Bocci V, Valacchi G, Corradeschi F, Fanetti G. Studies on the biological effects of ozone: 8. Effects on the total antioxidant status and on interleukin-8 production. *Mediators Inflamm* 1998;7:313–317.
60. Bocci V, Luzzi E, Corradeschi F, Paulescu L, Di Stefano A. Studies on the biological effects of ozone: 3. An attempt to define conditions for optimal induction of cytokines. *Immunopharmacol Immunotoxicol* 1993;12:121–126.
61. Verrazzo G, Coppola L, Luongo C, et al. Hyperbaric oxygen, oxygen-ozone therapy, and rheologic parameters of blood in patients with peripheral occlusive arterial disease. *Undersea Hyperb Med* 1995;22:17–22.
62. Bocci V. Ozone as a bioregulator. *Pharmacology and toxicology of ozone therapy today. J Biol Regul Homeost Agents* 1996;10:31–53.
63. Viebahn-Hänsler R. Allgemeine Eigenschaften des Ozons. In: Beck EG, Viebahn-Hänsler R (eds). *Ozon-Handbuch: Grundlagen-Prävention-Therapie.* Landsberg: EcoMed, 1995.
64. Valacchi G, Bocci V. Studies on the biological effects of ozone: 11. Release of factors from human endothelial cells. *Mediators Inflamm* 2000;9:271–276.

65. Xie TY, Yan W, Lou J1, Chen XY. Effect of ozone on vascular endothelial growth factor (VEGF) and related inflammatory cytokines in rats with diabetic retinopathy. *Genet Mol Res*. 2016 May 13;15(2). doi: 10.4238/gmr.15027558.
66. Holmes K1, Roberts OL, Thomas AM, Cross MJ. Vascular endothelial growth factor receptor-2: structure, function, intracellular signalling and therapeutic inhibition. *Cell Signal*. 2007 Oct;19(10):2003-12. Epub 2007 Jun 12.
67. *J Periodontol*. 2016 Aug;87(8):982-9. doi: 10.1902/jop.2016.160009. Epub 2016 Mar 18. Ozone Therapy Enhances Osseous Healing in Rats With Diabetes With Calvarial Defects: A Morphometric and Immunohistochemical Study.. Alpan AL1, Toker H1, Ozer H2.
68. *Eur J Orthod*. 2016 Jun;38(3):281-5. doi: 10.1093/ejo/cjv045. Epub 2015 Jul 1. The effect of different concentrations of topical ozone administration on bone formation in orthopedically expanded suture in rats. Buyuk SK1, Ramoglu S12, Sonmez MF3.
69. Branemark PI. Osseointegration and its experimental background. *J Prosthet Dent* 1983; 50: 399-410.
70. Schulte W, Heimke G. The Tubinger immediate implant. *Quintessenz* 1976; 27: 17-23.
71. Lazzara RJ. Immediate implant placement into extraction sites: surgical and restorative advantages. *Int J Periodontics Restorative Dent* 1989; 9: 332-343.
72. Paolantonio M, Dolci M, Scarano A, d'Archivio D, di Placido G, Tumini V, Piattelli A. Immediate implantation in fresh extraction sockets. A controlled clinical and histological study in man. *J Periodontol* 2001; 72: 1560-1571.
73. Araújo MG, Lindhe J. Dimensional ridge alterations following tooth extraction. An experimental study in the dog. *J Clin Periodontol*. 2005 Feb;32(2):212-8.
74. Cardaropoli G, Araújo M, Lindhe J. *J Clin Periodontol*. Dynamics of bone tissue formation in tooth extraction sites. An experimental study in dogs. 2003 Sep;30(9):809-18.
75. Discepoli N, Vignoletti F, Laino L, de Sanctis M, Muñoz F, Sanz M. Early healing of the alveolar process after tooth extraction: an experimental study in the beagle dog. *J Clin Periodontol*. 2013 Jun;40(6):638-44. doi: 10.1111/jcpe.12074. Epub 2013 Mar 27.
76. Araújo MG, Lindhe J. Ridge alterations following tooth extraction with and without flap elevation: an experimental study in the dog. *Clin Oral Implants Res* 2009; 20: 545-549.
77. Araújo MG, Sukekava F, Wennstrom JL, Lindhe J. Tissue modeling following implant placement in fresh extraction sockets. *Clin Oral Implants Res* 2006; 17: 615-624.
78. Botticelli D, Berglundh T, Lindhe J. Hard-tissue alterations following immediate implant placement in extraction sites. *J Clin Periodontol* 2004; 31: 820-828.
79. Chen ST, Darby IB, Reynolds EC, Clement JG. Immediate implant placement postextraction without flap elevation. *J Periodontol* 2009; 80: 163-172.
80. Quirynen M, Van Assche N, Botticelli D, Berglundh T. How does the timing of implant placement to extraction affect outcome? *Int J Oral Maxillofac Implants* 2007; 22(Suppl.): 203-223.
81. Vignoletti F, Sanz M. Immediate implants at fresh extraction sockets: from myth to reality. *Periodontol* 2000. 2014 Oct;66(1):132-52. doi: 10.1111/prd.12044.
82. Elif Öncü. Comparison Success Rate of Immediate Implants at Fresh Extraction Sockets and Conventional Implants. *Int J Oral Dent Health* 2016, 2:028.
83. Nobuto T, Suwa F, Kono T, Taguchi Y, Takahashi T, Kanemura N, Terada S, Imai H. Microvascular response in the periosteum following mucoperiosteal flap surgery in dogs: angiogenesis and bone resorption and formation. *J Periodontol*. 2005 Aug;76(8):1346-53.
84. Nobuto T1, Imai H, Suwa F, Kono T, Suga H, Jyoshi K, Obayashi K. Microvascular response in the periodontal ligament following mucoperiosteal flap surgery. *J Periodontol*. 2003 Apr;74(4):521-8.
85. Chen ST et al. Immediate or early placement of implants following tooth extraction: review of biologic basis, clinical procedures, and outcomes. *Int J Oral Maxillofac Implants*. (2004)
86. Apatzidou DA, Kinane DF. "Nonsurgical mechanical treatment strategies for periodontal disease". *Dent Clin North Am*. 2010 Jan;54(1):1-12. doi: 10.1016/j.cden.2009.08.006.
87. Caccianiga G, Baldoni M, Ghisalberti CA, Paiusco A. "A Preliminary In Vitro Study on the Efficacy of High-Power Photodynamic Therapy (HLLT): Comparison between Pulsed Diode Lasers and Superpulsed Diode Lasers and Impact of Hydrogen Peroxide with Controlled Stabilization". *Biomed Res Int*. 2016;2016:1386158. doi: 10.1155/2016/1386158. Epub 2016 Aug 1

88. H. Gursoy, C. Ozcakir-Tomruk, J. Tanalp, and S. Yilmaz, "Photodynamic therapy in dentistry: a literature review," *Clinical Oral Investigations*, vol. 17, no. 4, pp. 1113-1125, 2013.
89. P. Meisel and T. Kocher, "Photodynamic therapy for periodontal diseases: state of the art," *Journal of Photochemistry and Photo-biology B: Biology*, vol. 79, no. 2, pp. 159-170, 2005.
90. B. W. Sigusch, A. Pfitzner, V. Albrecht, and E. Glockmann, "Efficacy of photodynamic therapy on inflammatory signs and two selected periodontopathogenic species in a beagle dog model," *Journal of Periodontology*, vol. 76, no. 7, pp. 1100-1105, 2005.
91. A. Pfitzner, B. W. Sigusch, V. Albrecht, and E. Glockmann, "Killing of periodontopathogenic bacteria by photodynamic therapy," *Journal of Periodontology*, vol. 75, no. 10, pp. 1343-1349, 2004.
92. R. R. A. Hayek, N. S. Araújo, M. A. Gioso et al., "Comparative study between the effects of photodynamic therapy and conventional therapy on microbial reduction in ligature-induced periodontitis in dogs," *Journal of Periodontology*, vol. 76, no. 8, pp. 1275-1281, 2005.
93. A. A. Takasaki, A. Aoki, K. Mizutani et al., "Application of antimicrobial photodynamic therapy in periodontal and peri-implant diseases," *Periodontology* 2000, vol. 51, no. 1, pp. 109-0, 2009.
94. M. Wilson, "Lethal photosensitisation of oral bacteria and its potential application in the photodynamic therapy of oral infections," *Photochemical & Photobiological Sciences*, vol. 3, no.5, pp. 412-418, 2004.
95. J. M. De Almeida, L. H. Theodoro, A. F. Bosco, M. J. Hitomi Nagata, M. Oshiiwa, and V. G. Garcia, "In vivo effect of photodynamic therapy on periodontal bone loss in dental furcations," *Journal of Periodontology*, vol. 79, no. 6, pp. 1081-088, 2008.
96. K. Konopka and T. Goslinski, "Photodynamic therapy in dentistry," *Journal of Dental Research*, vol. 86, no. 8, pp. 694-707, 2007.
97. A. Azarpazhooh, P. S. Shah, H. C. Tenenbaum, and M. B. Goldberg, "The effect of photodynamic therapy for periodontitis: a systematic review and meta-analysis," *Journal of Periodontology*, vol. 81, no. 1, pp. 4-14, 2010.
98. T. Maisch, "Anti-microbial photodynamic therapy: useful in the future?" *Lasers in Medical Science*, vol. 22, no. 2, pp. 83-91, 2007.
99. R. Polansky, M. Haas, A. Heschl, and G. Wimmer, "Clinical effectiveness of photodynamic therapy in the treatment of periodontitis," *Journal of Clinical Periodontology*, vol. 36, no. 7, pp. 575-580, 2009.
100. Umana, D. Heyselaer, M. Tielemans, P. Compere, T. Zeinoun, and S. Nammour, "Dentinal tubules sealing by means of diode lasers (810 and 980 nm): a preliminary in vitro study," *Photomedicine and Laser Surgery*, vol. 31, no. 7, pp. 307-314, 2013.
101. J. D. Carroll, M. R. Milward, P. R. Cooper, M. Hadis, and W. M. Palin, "Developments in low level light therapy (LLLT) for dentistry," *Dental Materials*, vol. 30, no. 5, pp. 465-475, 2014.
102. Caccianiga G, Baldoni M, Ghisalberti CA, Paiusco A. "A Preliminary In Vitro Study on the Efficacy of High-Power Photodynamic Therapy (HLLT): Comparison between Pulsed Diode Lasers and Superpulsed Diode Lasers and Impact of Hydrogen Peroxide with Controlled Stabilization". *Biomed Res Int*. 2016;2016:1386158. doi: 10.1155/2016/1386158. Epub 2016 Aug 18.
103. Roncati M, Gariffo A, Barbieri C, Vescovi P. "Ten-Year Nonsurgical Periodontal Treatment Protocol with Adjunctive Use of Diode Laser Monitoring Clinical Outcomes in ≥ 6 mm Pockets: A Retrospective Controlled Case Series". *Int J Periodontics Restorative Dent*. 2017 Sep/Oct;37(5):647-654. doi: 10.11607/prd.2934.

APPARECCHIATURE MEDICALI PER OSSIGENO OZONO TERAPIA



O3 IMPLANT,
apparecchiatura per
Ossigeno Ozono Terapia
in Odontoiatria



O3 IMPLANT è un dispositivo specificatamente concepito a scopo odontoiatrico. **O3 IMPLANT** sfrutta le benefiche proprietà dell'ozono per raggiungere tre obiettivi: curare il paziente con l'ossigeno-ozono terapia, sanificare ferri chirurgici ed impianti dentali e produrre acqua ozonizzata. L'acqua ozonizzata lenisce i dolori, riduce le infiammazioni e stimola il metabolismo cellulare, favorendo la rigenerazione del tessuto gengivale. Inoltre, eliminando i batteri patogeni, l'acqua ozonizzata combatte la disbiosi intestinale. L'acqua ozonizzata prodotta con **O3 IMPLANT** favorisce l'igiene orale ed elimina le tossine.

REQUISITI ESSENZIALI PER ESERCITARE L'OSSIGENO OZONO TERAPIA

*...confirma che il medico, sotto la propria responsabilità, e secondo scienza e coscienza, possa eseguire la pratica medica dell'ossigeno ozono terapia ottemperando alle seguenti prescrizioni:

1 - operi in un ambulatorio/studio medico 2 - si attenga ai Protocolli Terapeutici e alle Linee Guida formulate dalla SIOOT 3 - abbia seguito almeno un corso teorico-pratico di apprendimento e aggiornamento annuale della metodica 4 - utilizzi apparecchiature e materiali di consumo (sacche etc) certificate secondo il DL.vo 46/97, Direttiva CEE 93/42 in classe 2A;

Da Conferenza di Consenso - Istituto Superiore di Sanità
ISSN 1123-3117 Rapporti ISTISAN 08/9
CIRCOLARE DGFDM/II/P/1752/14 C.C. DEL 20 gennaio 2005

OZONO TERAPIA APPLICAZIONI CLINICHE

DERMATOLOGIA

Herpes Zoster e Simplex/Acne - Eczema - Lipodistrofia (Cellulite)

MEDICINA INTERNA

Arteriosclerosi - Epatopatie - Morbo di Crohn - Osteoporosi - Artrite reumatoide - Diabete

CARDIOLOGIA

Cardiopatia ischemica-Angina-Recupero post-infarto

GERIATRIA

Demenza senile - Artrosi - Processi infiammatori cronici - Dolore cronico - Rivitalizzante - Arteriosclerosi

ANTI-ETA':

Rivitalizza il corpo e la mente - Aumenta la resistenza allo sforzo

OCULISTICA

Maculopatia degenerativa

NEUROLOGIA

Cefalee vascolari e tensive - Depressione - Malattie neurovascolari - TIA - Ictus - Sindrome da affaticamento cronico

NEUROCHIRURGIA

Ernia del disco - Dolore lombare e cervicale - Lombosciatalgia - Dolore post - operatorio da chirurgia vertebrale

ODONTOIATRIA

Trattamento carie e disinfezione post chirurgia - endodonzia, chirurgia orale, parodontologia, implantologia
Ajuvante nella radio/chemio terapia

ONCOLOGIA

Reumatismo articolare - Gonartrosi - Coxartrosi

ORTOPEDIA

Insufficienza venosa - Ulcera diabetica - Ulcera post-fiebica - Ulceretrofiche - Arteriopatie periferiche

VASCOLARE

DISBIOSI INTESTINALE

Coliti - Colon irritabile - Dismetabolismi - Intolleranze alimentari - Ulcera gastrica - Helicobacter Piloni - Stipsi

FISIATRIA

Riabilitazione neuromotoria - Fibromialgia

CHIRURGIA

Complicanze infettive post - chirurgiche - Prevenzione e post intervento chirurgico

PNEUMOLOGIA

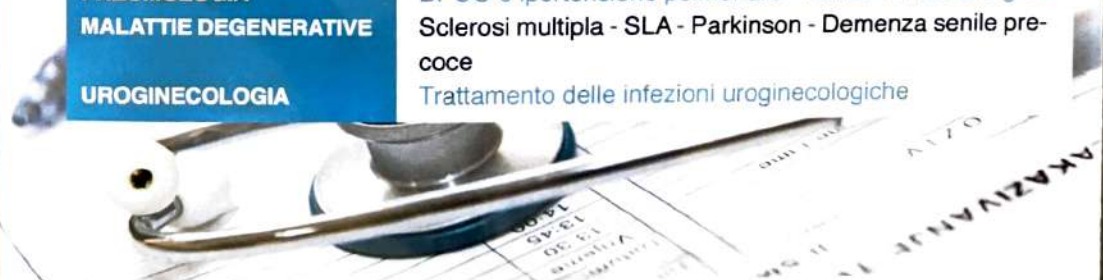BPCO e ipertensione polmonare - Asma - Rinite allergica

MALATTIE DEGENERATIVE

Sclerosi multipla - SLA - Parkinson - Demenza senile precoce

UROGINECOLOGIA

Trattamento delle infezioni uroginecologiche



SIOOT Società Scientifica Ossigeno Ozono Terapia
Via Roma 79, Gorle (BG) - info@ossigenoozono.it - www.ossigenoozono.it
Tel. 035 19910105 - Fax. 035 2922550